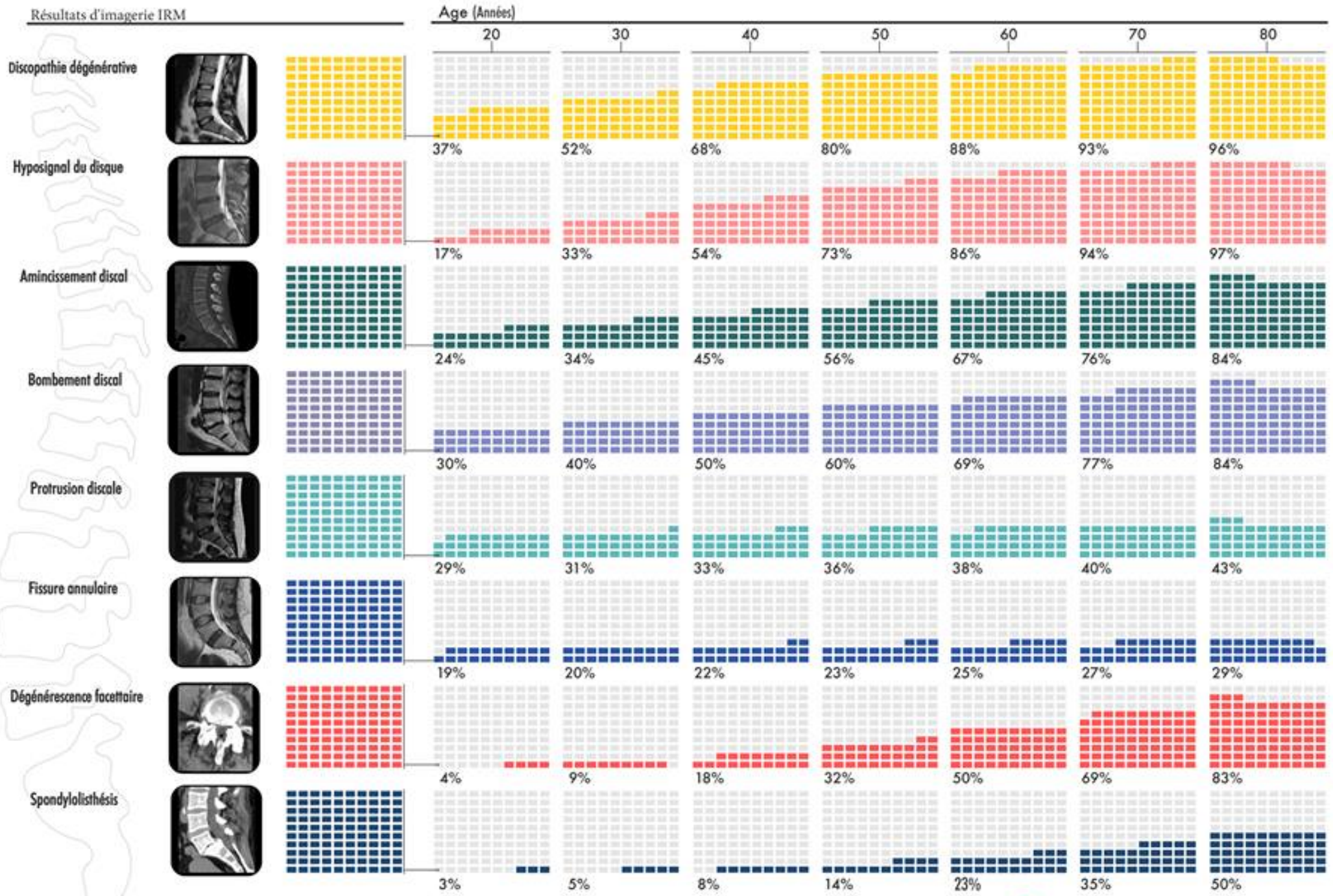


# Prévalence à l'imagerie de signes dégénératifs de la colonne lombaire chez des personnes asymptomatiques \*.

Résultats d'imagerie IRM



\*Source: Brinjikji W., et al. AJNR Am J Neuroradiol. 2015 April; 36(4):811-816